

Isabelle CORRÉGÉ (1), Elisabeth SALLÉ (2), Mathieu MONZIOLS (1), Loïc VOLANT (2)
 (1) IFIP-Institut du porc, Domaine de la Motte au Vicomte, BP 35104, 35651 Le Rheu Cedex, France
 (2) MSD Santé Animale, rue Olivier de Serres, BP 171, 49071 Beaucazéd Cedex, France, "MS- 120576"
 isabelle.correge@ifip.asso.fr

- Comparer les notations de lésions nasales sur section des groins à la scie et sur images obtenues par tomographie,
- Préciser la zone anatomique optimale de notation des lésions.

Matériels et méthodes

203 têtes prélevées à l'abattoir :

- Images (tomographie à rayons X) successives des groins en coupe transversale
- Coupe des groins à la scie manuelle, au niveau des 1^{ères} prémolaires supérieures
- Sur coupe des groins et image tomographique au niveau des 1^{ères} prémolaires supérieures, notation des lésions de rhinite selon la méthode Ifip de 0 à 20, par un opérateur expérimenté.
- Sur 50 groins, notations en aveugle des lésions sur 3 images de tomographie réalisées au niveau des 1^{ères} prémolaires supérieures et respectivement 1 cm en avant et 1 cm en arrière par 5 notateurs expérimentés.

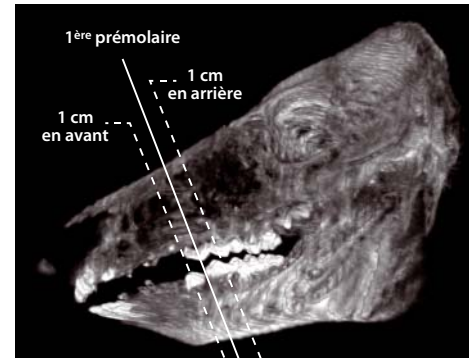
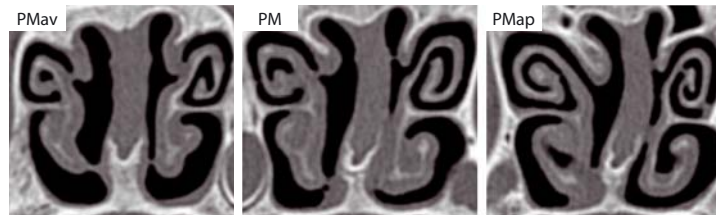


Figure 1: Images du même groin au niveau de la 1^{ère} prémolaire supérieure (PM), 1 cm en avant (PMav) et 1 cm en arrière (PMap)



Résultats

Comparaison des notations sur coupe de groin et sur image tomographique

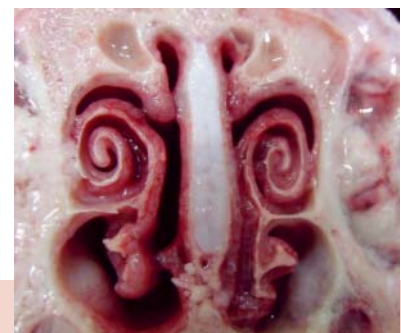- Les notes obtenues sont semblables.
- Les volutes à morphologie atypique (volutes écrasées, partiellement soudées ou avec un enroulement inversé), observées sur les coupes de groins sont systématiquement présentes sur les tomographies.

Influence de la zone anatomique sur la notation

- 1 cm en avant des 1^{ères} prémolaires : déviation de la cloison moins marquée qu'au niveau des 1^{ères} prémolaires et atrophie des volutes plus importante. La note totale est significativement supérieure
- 1 cm en arrière des 1^{ères} prémolaires : notations de la cloison et des volutes similaires

Répartition des nez selon l'intensité des lésions pour les 3 sites de notation

Site	Nez indemnes	Lésions peu étendues	Lésions étendues
1 ^{ères} prémolaires supérieures	13% ^a	42% ^a	45% ^a
1 cm en avant	11% ^a	35% ^b	54% ^b
1 cm en arrière	12% ^a	42% ^a	46% ^a



Conclusion

- La coupe à la scie ne modifie pas la structure de la cloison et des volutes et n'influence pas la note obtenue.
- La notation de l'intensité des lésions 1 cm en avant des 1^{ères} prémolaires conduit à une surestimation de la gravité des lésions. Par contre, une coupe plus en arrière n'influence pas la notation.